

小貓肚子腫過找媽媽又不肯身邊
志工前往安置小貓再找尋媽媽身影
之後以小貓誘使母貓進入誘捕籠帶回協會安置哺乳



民安路路旁路地無主野貓，並且心虛即能下地
志工前往處理並帶回安置之家
公告協會與主未來開放收養



貓媽媽被居民誘捕籠抓住，
在收容所前少，母子隔著籠互相低喃
母子情深讓愛貓的居民只能暗自泣泣，
求助協會幫忙，已將母貓帶去啟育



發現不只貓臉受傷還有癩瘡
大部分的肝臟、小腦和脾臟都入了胸
緊急開刀做橫膈膜修補手術



搜鄰難脫商請協會補捉，貓球有嚴重的耳疥



搜鄰難脫商請協會補捉，貓球有嚴重的耳疥



搜出送醫後經檢驗罹患淋菌需藥物控制



被驅趕發出淒涼的叫聲，小可還是隻需要照顧的小奶貓
只好先帶回安置之家照顧



脫水、肺炎發炎、體需要灌食、學吃成形軟飼料



在收容所滿臉餓屎，身形瘦弱一直沒有人領養
住院觀察發現身體健康只是容易淚眼



之後以小貓誘使母貓進入誘捕籠帶回協會安置哺乳




八月初中心半徑路上兩旁的野白貓
送醫觀察發現貓球一直血便
經治療已恢復健康



之後以小貓誘使母貓進入誘捕籠帶回協會安置哺乳



之後以小貓誘使母貓進入誘捕籠帶回協會安置哺乳



深夜緊急手術剛產產數小貓
貓媽媽有貧血的問題小貓又由母體感染鼻胃管炎
球蟲、梨形鞭毛蟲相繼死亡剩兩個小孩

志工協助捕捉送醫，傷口腐爛長蛆
感染破傷風後被截肢，不得已只好截肢救命

接出送醫後經輸液患淋巴腫瘤藥物控制



志工接獲通報捕捉送醫，住戶觀察小貓還有出來覓食
志工不放心7/12颱風天遭到附近查看小貓是否安好
怎知居然被其他不喜歡貓味的住戶捕捉
放置在沒有遮蔽物的地方淋雨，全身濕淋淋



由志工捕捉接力送至台北歷經多次皮膚手術
傷口終於恢復，卻意外發現雙眼均沒有視力



當地沒有食物來源又有許多流浪犬隻
志工協助捕捉送醫掃描晶片先帶回安置



志工前往捕捉送醫手術化驗發現隱匿性腫瘤
復發機率極高又有輕微腎衰竭需長期照顧



被鄰居發出淒厲的叫聲，小可還是隻需要愛的小奶貓
只好先帶回安養之家照顧



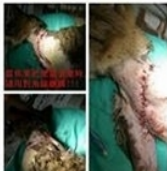志工接獲通報捕捉送醫，住戶觀察小貓還有出來覓食
志工不放心7/12颱風天遭到附近查看小貓是否安好
怎知居然被其他不喜歡貓味的住戶捕捉
放置在沒有遮蔽物的地方淋雨，全身濕淋淋



又拉又吐送醫檢驗無貓瘟是體內寄生蟲引起的不適



休養至完全康復評估性腺健康狀況良好
轉由愛心媽媽照顧贖養




在收容所滿臉屎屎，身形瘦弱一直沒有人領養
住院觀察發現身體健康只是容易誤服




志工接獲通報捕捉送醫，住戶觀察小貓還有出來覓食
志工不放心7/12颱風天遭到附近查看小貓是否安好
怎知居然被其他不喜歡貓味的住戶捕捉
放置在沒有遮蔽物的地方淋雨，全身濕淋淋



不知道他如何上去只好先捕捉安置
觀察發現貓患有鼻氣管炎、黴菌



擔心被轉送至收容所可能會感染疾病
由志工接回在安養之家安心哺乳
小貓有輕微的鼻氣管炎現象



志工協助捕捉送醫，傷口縫合長姐
感染破傷風後肢體僵直，不得已只好截肢保命



觀察發現小貓腸胃不佳有過食的問題



志工前去捕捉先安置於安養之家
再評估個性是否適合送養



傷口復原不佳左眼眼睛已經萎縮

